Aus der Prosektur des städtischen Krankenhauses r. d. I.
(Prosektor: Herr Prof. Dr. Oberndorfer.)

Pseudomyxoma peritonei ex processu vermiformi neben Adenokarzinom der Appendix.

(Mit 2 Abbildungen.)

Inaugural-Dissertation

zur

Erlangung der Doktorwürde

in der

gesamten Medizin

vorgelegt einer

hohen medizinischen Fakultät

der

Kgl. bayer. Ludwig-Maximilians-Universität zu München

von

Martin Kaufmann.

München 1912
Kgl. Hofbuchdruckerei Kastner & Callwey.

Aus der Prosektur des städtischen Krankenhauses r. d. I.
(Prosektor: Herr Prof. Dr. Oberndorfer.)

Pseudomyxoma peritonei ex processu vermiformi neben Adenokarzinom der Appendix.

(Mit 2 Abbildungen.)

Inaugural-Dissertation

zur

Erlangung der Doktorwürde

in der

gesamten Medizin

vorgelegt einer

hohen medizinischen Fakultät

der

Kgl. bayer. Ludwig-Maximilians-Universität zu München

von

Martin Kaufmann.

ACAD. LUDOVIC. BAT. BIBL.

München 1912
Kgl. Hofbuchdruckerei Kastner & Callwey.

Gedruckt mit Genehmigung
der medizinischen Fakultät der Universität München.

Referent:
Herr Professor Dr. Borst.

Das seltene, von Werth 1884 zuerst mit dem Namen „Pseudomyxoma peritonei" belegte Krankheitsbild hat seitens verschiedener Forscher eine mannigfache histologische Deutung erfahren. Der übereinstimmend erhobene pathologisch-anatomische Befund war kurz folgender:

Die Bauchhöhle weiblicher Individuen war erfüllt von glasigen gallertigen Massen, die teils frei zwischen den verschiedenen Organen lagen, teils schwartenförmig und von Bindegewebe durchsetzt dem Peritoneum und den Eingeweiden fest anhafteten oder zu zystischen Hohlräumen abgekapselt erschienen. Daneben fehlte nie ein großes, mit der gleichen Substanz ausgefülltes Ovarialzystom, an dem meist eine Perforationsöffnung nachgewiesen wurde.

1. Werth erklärte nun diesen Prozeß als Fremdkörperperitonitis, als eigentümliche Reaktion des Peritoneums gegen den auf dem Weg spontaner Zystenperforation in die Bauchhöhle gelangten Inhalt dieser Zystome.

2. Virchow und Wendeler deuteten das Krankheitsbild als eine chronisch produktive Peritonitis mit myxomatöser Degeneration, ausgelöst durch die aus dem rupturierten Ovarialtumor ausgetretenen Massen.

3. Olshausen, der besonders auf die von ihm beobachtete Auskleidung der zystischen Hohlräume mit Zylinderepithel aufmerksam machte, war der Meinung, es handle sich beim Pseudomyxoma peritonei um Implantationsmetastasen, die vom primären Ovarialtumor ausgingen.

Auch Pfannenstiel vertrat diese Ansicht.

4. Peters wiederum trennte die Implantationsmetastasen vom reinen Pseudomyxoma peritonei und betrachtete sie nur als eine Komplikation des letzteren.

Olshausens Erklärung fand den meisten Beifall.

Eine weitere Klärung der Frage brachte E. Fränkel, als er 1901 auf Grund eigener Beobachtung nachwies, wie ein dem

Pseudomyxoma peritonei analoges Krankheitsbild auch von der Appendix ausgehen könne. Fränkels Ansicht fand durch eingehende Untersuchung einiger ähnlicher Fälle vollauf Bestätigung. Den seltenen Fällen können wir einen weiteren nicht uninteressanten anreihen, der sich besonders dadurch auszeichnet, daß unabhängig von der zu Pseudomyxombildung Anlaß gebenden Erkrankung des Wurmfortsatzes ein primäres Adenokarzinom desselben nachgewiesen werden konnte.

Bevor wir jedoch an dessen Beschreibung gehen, dürfte eine kurze Übersicht über die bisherigen Fälle angebracht erscheinen.

Wir konnten sie in zwei nur äusserlich etwas verschiedene Gruppen einteilen.

Zur ersten rechnen wir die Fälle, in denen ein geborstener Hydrops spurius der Appendix Ursache der Pseudomyxombildung war.

1. Fall, beschrieben von E. Fränkel:

Es handelte sich um einen 79 jährigen Mann, der an multiplen enzephalomalazischen Herden gestorben war. Seitens der abdominellen Organe waren während des Lebens keine auffälligen Symptome beobachtet worden.

Bei der Sektion fand sich das ganze kleine Becken von gallertigen Massen erfüllt. Besonders reichlich kamen diese in der Regio iliaca dextra zum Vorschein, wo sie dem Bauchfell ziemlich fest anhafteten. Hier fiel besonders das parietale Blatt des Peritoneums durch sein granuliertes samtartiges Aussehen auf. Zu Verwachsungen der Organe untereinander war es nirgends gekommen. Die mit der gleichen gallertigen Masse gefüllte Appendix zeigte sich gegen das Coecum hin völlig obliteriert, vor ihrem blinden Ende ampullenförmig aufgetrieben und an einer Stelle perforiert.

Mikroskopisch sah man das Peritoneum entsprechend seiner samtartigen Beschaffenheit von zottigen Auswüchsen besetzt, die alle Gewebsteile des normalen Bauchfells enthielten und auch mit einschichtigen platten Endothelzellen bekleidet waren. An einer Anzahl dieser Erhebungen schien das Stroma hyalin degeneriert.

2. Fall von Honnecker (= Honnecker 1):

Es handelte sich um einen 79jährigen Mann, der zehn Jahre vorher einen appendizitischen Anfall durchgemacht hatte und später an verschiedenartigen Unterleibsbeschwerden litt.

Bei der Autopsie fanden sich Schleimmassen weintraubenähnlich überall in der Bauchhöhle, frei oder locker der Serosa an-

haftend, besonders reichlich in der Fossa ileocoecalis. Hier hüllten sie Coecum und Appendix ein und waren fest mit der Serosa verwachsen. Das Peritoneum erschien getrübt und mäßig injiziert, die Darmschlingen waren stellenweise durch fibrinöses Exsudat verklebt. Der gleichfalls mit der schleimigen Masse erfüllte Wurm war in seinem proximalen Abschnitt obliteriert, distal kugelförmig erweitert. In dieser Auftreibung fand sich eine mit der freien Bauchhöhle kommunizierende Perforationsöffnung.

Mikroskopisch erschienen im Bereich der Auflagerungen die peritonealen Deckzellen geschwunden. Die Massen wurden hier von Bindegewebe durchwachsen und zu zystischen Räumen abgekapselt, besonders in der Blinddarmgegend. Eine Auskleidung der Hohlräume fehlte; doch konnten stellenweise kubische und zylindrische Zellen, zum Teil in kurzen Verbänden im Schleim nachgewiesen werden. Die mit Schleim bedeckte Appendix bot ausserdem keine Besonderheiten. Residuen einer Entzündung wurden nirgends gefunden.

Bei dem ganzen Prozeß war keinerlei Einwuchern der Massen in irgendwelche Organe zu beobachten; auch der klinische Verlauf ließ keine Zeichen von Malignität erkennen.

Merkel beschreibt ebenfalls zwei Fälle.

3. Fall = 1. Fall von Merkel:

Der Fall stammt von einem 69jährigen Manne. Es wurde bei der Sektion ein geborstener Hydrops spurius der Appendix festgestellt. Der schleimige ausgetretene Inhalt desselben war von gefäßhaltigem Subserosabindegewebe durchwachsen und zum Teil abgekapselt worden. Die Serosadeckzellen zeigten, soweit sie erhalten waren, mitunter Umwandlung in kubisches bis zylindrisches Epithel.

Genauer als dieser ist der nächste Fall beschrieben.

4. Fall = Merkels Fall 2:

Anamnestisch war bei dem 79jährigen Mann von einer früheren Appendizitis nichts bekannt. Die Sektion ergab ein den bisher beschriebenen Fällen sehr ähnliches Bild: Die gallertigen Schleimmassen waren im kleinen Becken besonders in der Umgebung des Coecum lokalisiert. Das Netz zeigte sich von vielen gallertigen Zysten und Klumpen durchsetzt. Der Wurm war proximal obliteriert, distal zystisch erweitert. Aus einer Öffnung in dieser Auftreibung floß der darin enthaltene Schleim in die freie Bauchhöhle.

Mikroskopisch wurde der gleiche Befund wie bei den schon erwähnten Fällen erhoben: Das Serosaepithel war an den Auflagerungsstellen des Schleims zugrunde gegangen, die Massen wurden durch das Bindegewebe der Subserosa organisiert und abgekapselt, das organisierte Gewebe vom Serosaendothel wieder überzogen. Diesmal konnte in den Zysten eine epitheliale Auskleidung mit kubischen und zylindrischen Zellen festgestellt werden, bei letzteren auch Bildung von Becherzellen und Schleimsekretion.

Eine Zusammenfassung der vier Fälle zeigt also immer einen proximal obliterierten und distal ampullenförmig aufgetriebenen Wurmfortsatz mit einer nachweisbaren Rupturstelle. In den Zysten konnte nur beim letzten Fall eine Auskleidung der Innenfläche mit zylindrischem Epithel beobachtet werden.

Die zweite Gruppe umfaßt die Fälle von Pseudomyxom des Bauchfells, welche durch Perforation eines Wurmfortsatzdivertikels oder nach einfacher perforativer Appendizitis entstanden sind.

1. Fall, mitgeteilt von Hueter:

Ein 35jähriger Mann, der vor vier Jahren unter einer „Darmverschlingung" zu leiden hatte und seitdem oft von kolikartigen Leibschmerzen heimgesucht wurde, ließ sich wegen einer doppelseitigen Leistenhernie operieren. Bei der Operation wurde im Bruchsack Netz vorgefunden, das eigentümliche glasige, zirka erbsengroße Einlagerungen enthielt.

Einige Wochen später kam der Patient infolge einer Lungenembolie zum Exitus.

Bei der Sektion der Bauchhöhle fand sich das Coecum und der ihm adhärente Wurm umgeben von verschieden großen, dünnwandigen, schleimhaltigen Zysten und glasigen Körpern. In lokkeres Bindegewebe eingelagert, erinnerten sie lebhaft an ein Traubenmole.

Die Appendix war am proximalen Ende obliteriert, distal daumendick aufgetrieben. An der Spitze fiel eine scharf begrenzte Prominenz auf, durch deren außerordentlich dünne Wand der schleimige Inhalt durchschien. Unter dem Mikroskop zeigte sich der Zysteninhalt zu parallelen welligen Fäden geordnet. In die Schleimmassen waren Zellbänder — aus kubischen und zylindrischen Elementen bestehend — eingelagert. An wenigen Stellen hafteten sie dem umgebenden Gewebe an. An einigen Zellen glaubte Hueter einen Härchensaum zu erkennen. Die Wandung der erwähnten Prominenz wurde von der Submukosa und Sub-

serosa gebildet. Epithelien fehlten völlig. In der Obliterationsstelle der Appendix fanden sich Krebszellen zu drüsigen Schläuchen oder soliden Nestern zusammengelagert.

Oberndorfer teilte drei Fälle mit: dem Hueterschen sehr ähnlich ist Oberndorfers Fall 3, der deshalb hier an erster Stelle stehen möge.

2. Fall = Oberndorfers Fall 3:

74jähriger Mann. Der proximal gänzlich obliterierte Wurm haftete fest an der lateralen Coecumwand; sein stecknadelkopfgroßes Lumen war mit Schleim erfüllt. Im Mesenteriolum fand sich eine erbsengroße weiße Einlagerung vor. Im Mikroskop zeigte sich die Muscularis mucosae der Appendix durch Granulationsgewebe zerstört, die Submukosa und die folgenden Muskelschichten waren stark verdickt, letztere von reichlichen elastischen Fasern und Bindegewebe durchsetzt und stellenweise rundzellig infiltriert. An einer Stelle hatte die Schleimhaut die Muskularis durchbrochen und sich hernienartig ins Mesenterium vorgestülpt. Das Innere dieses von derbem Bindegewebe umgebenen Divertikels war von Schleim ausgefüllt, die Wand mit Zylinderepithel belegt, das sich stellenweise papillenartig in das Lumen vorwölbte. Die Einlagerung im Mesenterium erwies sich als ein vom Bindegewebe eingekapselter und durch bindegewebige Septen in verschiedene Fächer geteilter Schleimherd. Es fanden sich darin zylindrische Epithelzellen vor.

3. Fall = Oberndorfers Fall 1:

69jähriger Mann. Der Wurm war durchgängig, am freien Ende stark verdickt und von bräunlicher gallertiger Masse umhüllt.

Ein Schnitt durch den unteren Teil der Appendix ließ das von Schleimmassen sowie abgeschuppten Epithelien erfüllte Lumen erkennen. Jede der Wandschichten war stark verbreitert, Mukosa und Submukosa von Granulationsgewebe durchwachsen, die Muskularis reich an elastischen Elementen. Die Muskulatur wurde in ihrer ganzen Dicke von vielen bis stecknadelkopfgroßen, teilweise konfluierenden, mit zellosen schleimigen Massen erfüllten Hohlräumen streifenförmig durchsetzt. — Bis zur Serosa reichend stand der Schleim mit einer außen angelagerten weiteren Schleimschicht in Verbindung. Diese war in ein feinmaschiges Netz aufgelöst und umgeben und durchflochten von lockerem gefäßreichen Bindegewebe.

Im distalen Ende des Wurms fanden sich zwei konfluierende schleimgefüllte Divertikel, beide ohne irgendwelche epitheliale Auskleidung. Jedoch traten im ersten Divertikel reichlich gut erhaltene, vielfach hochgradige Vakuolisierung und Becherzellenbildung zeigende Epithelien zum Teil in großen Zügen auf. Während dieses Divertikel einen abgeschlossenen Hohlraum darstellte, ergossen sich aus dem andern durch die perforierte Serosa Schleimmassen auf das benachbarte Peritoneum, woselbst sie von einwucherndem Granulationsgewebe organisiert wurden.

4. Fall = Oberndorfers Fall 2:

Bei einem 64jährigen Mann war der kleinfingerdicke Wurmfortsatz ungefähr in der Mitte abgeknickt, das distale und proximale Ende durch bindegewebige Membranen verbunden. In diesen fand sich ein mit Schleim und gut erhaltenen Zylinderepithelien erfüllter Spaltraum. Sämtliche Wandschichten der Appendix zeigten sich verdickt und durch einwucherndes Granulationsgewebe teilweise zerstört. Am distalen wie proximalen Ende konnte in der Muskulatur ein kleiner Defekt nachgewiesen werden. Die distale, dem Coecum aufliegende Muskellücke wurde von einem mit dem Hohlraum zwischen beiden Schenkeln kommunizierenden schleimerfüllten Spalt durchsetzt. Seine Wand, die der nach außen vorquellenden, zentral perforierten Mukosa entsprach, ward von zellreichem Bindegewebe gebildet; eine epitheliale Auskleidung fehlte. Die proximale Lücke zeigte sich nur durch die Serosa von außen getrennt. Statt des Granulationsgewebes fand sich hier zellarmes Narbengewebe, das die vorhandenen Schleimmassen netzartig durchflocht.

5. Fall, mitgeteilt von Neumann.

Bei einem 18jährigen Mädchen, das früher drei appendizitische Anfälle durchgemacht hatte, ergab die Operation — bei einer neuen Attake — folgenden Befund:

Der Wurmfortsatz zeigte sich mit der Weichteilbedeckung der rechten Darmbeinschaufel fest verwachsen und lag auf einem handtellergroßen erhabenen Polster. Dieses bestand aus halbkugeligen, glasig durchscheinenden Prominenzen und war scharf von der Umgebung abgesetzt. Beim Loslösen der Appendix zerrissen zahlreiche dieser Vorwölbungen und entleerten eine fadenziehende gallertige Masse. — An den Genitalien war eine krankhafte Veränderung nicht wahrzunehmen.

Die mikroskopische Untersuchung zeigte, daß die Wand des

Wurms in allen Schichten verdickt und in der Nähe der Kuppe von einem Schleimhautdivertikel durchbrochen war.

Die Gebilde des Appendixbettes setzten sich zusammen aus einem System gallerterfüllter Kammern. Ihre Wände zeigten nirgends Epithelbelag; sie bestanden aus lockeren bindegewebigen Zügen, in deren Lücken gallertige Massen eingelagert waren; wo sich diese in längerer Berührung mit dem lebenden Peritoneum befanden, war eine lebhafte Organisation zu erkennen.

Pseudomyxombildung infolge perforativer Appendizitis — ohne Hydrops oder Divertikel des Wurmfortsatzes — zeigt Honnekkers Fall 2:

Anamnestisch war bei der 50jährigen Frau festgestellt worden, daß sie drei Jahre vorher einen appendizitischen Anfall überstanden hatte. Seitdem klagte sie öfter über Verdauungsstörungen und Schmerzen in der Appendixgegend.

Der Wurm war ungefähr in der Mitte rechtwinkelig geknickt und von blasenförmigen, gallertigen Schleimgebilden bedeckt. Diese zeigten sich teilweise von Bindegewebe abgekapselt, teilweise frei der Appendixserosa aufgelagert.

Vor und hinter der Knickungsstelle war die Appendix obliteriert. In der Obliterationsstelle des proximalen Teils zog durch die Submukosa und Muskularis narbiges Gewebe, von dem aus ein Spalt in das schleimerfüllte Lumen führte. In den Schleimballen fanden sich wenige Riesenzellen, viel an einer Seite festhaftende Rundzellen und kurze Reihen hoher gequollener Epithelzellen. In der Gegend der distalen Obliteration fiel eine erbsengroße Schleimzyste auf, die mit dem Lumen in keinerlei Zusammenhang stand, jedoch durch einen Spalt in ihrer Kapsel mit der freien Bauchhöhle kommunizierte. Eine zellige Auskleidung der durch Abkapselung des Schleims entstandenen Zysten fehlte durchwegs.

Schon vor jener Arbeit Fränkels vom Jahre 1901 sind Fälle des von der Appendix ausgehenden Pseudomyxoma peritonei beobachtet und — natürlich unter anderer Diagnose — beschrieben worden. Mit Recht zählt man dazu folgenden von Henke 1899 als multiplen zystischen lymphangiomähnlichen Tumor der Bauchhöhle gedeuteten Fall:

Bei einem 50jährigen, an Zystitis gestorbenen Mann fanden sich dem Peritoneum an verschiedenen Stellen aufsitzende, dünnwandige, mit serös gallertigem Inhalt erfüllte Zysten; ein besonders grosses Packet hüllte den Wurmfortsatz ein.

Die Wand der Hohlräume bildete ein Ring kernarmen Bindegewebes mit eingestreuten glatten Muskelfasern. Die Innenfläche wurde von kubischen und zum Teil sehr hohen zylindrischen Epithelien ausgekleidet. Der Zysteninhalt erwies sich als homogen und enthielt nur vereinzelte zellige Elemente. Nirgends konnte ein Einwuchern des Tumors in benachbarte Organe nachgewiesen werden.

Henke selbst stellt nur aus dem Grunde nicht die richtige Diagnose, weil es sich um ein männliches Individuum handelte, bei dem noch niemand an die Möglichkeit dachte, daß sich von der Appendix aus ein Pseudomyxoma peritonei entwickeln könne.

Erwähnt muß ferner die von Birch-Hirschfeld 1874 beschriebene „eigentümliche Gefäßgeschwulst der Bauchhöhle" werden, die von Merckel sicherlich mit Recht als Pseudomyxom des Bauchfells aufgefaßt wird:

Bei einem 59jährigen, an Tuberculosis pulmonum gestorbenen Mann saß an der Basis des Processus vermiformis pilzhutförmig ein faustgroßer Tumor. Ferner fanden sich zahlreiche bis walnußgroße Zysten auf der Blase, im Mesenterium des Ileum und auf der Leberkapsel, meist an verschieden dicken, aus gefäßhaltigem Bindegewebe bestehenden und wiederum mit Bläschen bedeckten Stielen hängend. Den Haupttumor teilte ein an elastischen Fasern reiches Bindegewebe in viele gallertgefüllte, peripher an Größe zunehmende Fächer. Die Hohlräume wurden größtenteils von polygonalen Plattenepithelien ausgekleidet.

Mit Lymphgefässen stand der Tumor nicht im Zusammenhang. Er zeigte absolut keine Neigung zum Eindringen in andere Organe; die Lymphdrüsen waren normal.

Bei der Seltenheit des Pseudomyxoma peritonei beim Mann ist es begreiflich, daß Nager und Ernst einen 1904 beobachteten typischen Fall nicht als solches erkannten. Wir geben den interessanten und anregenden Bericht auszugsweise wieder:

Bei einem 65jährigen Mann wurde zehn Jahre lang ein Tumor der Bauchhöhle beobachtet. Einzelne Knoten waren deutlich fühlbar. Der Tumor wuchs weiter, komprimierte die Venae epigastricae inferiores, ließ jedoch keine eigentlichen Zeichen von Malignität erkennen. Das Körpergewicht des Patienten nahm zu, sein Allgemeinbefinden litt nicht wesentlich unter öfters auftretendem Übelsein. Erst in letzter Zeit hatten sich heftige Schmerzen im Abdomen eingestellt. Der Exitus erfolgte nach einer Probelaparatomie durch Lungenembolie.

Bei der Autopsie fand sich die Leibeshöhle von einer gallertig schleimigen Masse eingenommen, die in ein weiches Stroma eingeschlossen oder zu größeren Hohlräumen abgekapselt wurde. Hauptsächlich saßen Gallertknoten im Mesenterium, besonders zahlreiche und faustgroße aber in der Ileocoecalgegend.

Mikroskopisch ließen sich keinerlei Anhaltspunkte für eine Malignität des Prozesses nachweisen; nirgends ein Eindringen in die Bauchorgane und Gefässe, nirgends infiltrierte Drüsen.

Die Zystenwand bestand aus derbem fibrösen Bindegewebe. Manche Hohlräume zeigten eine auskleidende Schicht von stellenweise platten, dann wieder kubischen, oft auch hohen zylindrischen, sezernierenden Drüsenepithelien gleichenden Zellen. Viele Zysten waren ohne auskleidenden Belag.

Der mit Hämatoxylin blau gefärbte Inhalt zeigte sich in feine Wellenlinien angeordnet, die als Strömungslinien aufgefaßt wurden. In dieser Masse schwammen verschieden gestaltete Zellen, meist zu Bändern zusammengelagert, bei denen leicht nachzuweisen war, daß es sich um abgelöste Teile des auskleidenden Epithels handle.

Bei manchen Hohlräumen konnte ein Zusammenhang mit Lymphgefäßen gefunden werden.

Auf Grund letzterer Beobachtung sowie einer eingehenden chemischen Untersuchung des Zysteninhalts, wonach dieser als eingedickte Lymphe aufgefaßt wurde, kam Nager zur Diagnose Lymphangioendothelioma cysticum. Das auskleidende Epithel der Zysten leitete er von veränderten Endothelien der Lymphgefäße ab — auch die sezernierenden Zylinderepithelien! Da an einigen Stellen beobachtet werden konnte, wie das Endothel der Darmserosa über die Neubildung zog, schloß Nager, daß sich der ganze Tumor subepithelial entwickelt habe.

Der Appendix wurde bei der Sektion keine Beachtung geschenkt, trotzdem die Lokalisation der Hauptzysten zur genaueren Inspektion der Coecumgegend aufforderte.

Das Ergebnis der chemischen Untersuchung wurde von G. Rögner als belanglos nachgewiesen. Auch der Beweis für die Entstehung der Zysten mit ihrem hohen Zylinderepithel aus Lymphräumen scheint uns, trotz aller Mühe und Literatur, die Nager aufwendet, nicht stichhaltig. Ein Blick schließlich auf die der Abhandlung beigegebenen Abbildungen makroskopischer und mikroskopischer Präparate beseitigt jeden Zweifel an der Diagnose: Pseudomyxom des Bauchfells, epithelialen Ursprungs.

Hiermit haben wir sämtliche in der uns zur Verfügung stehenden Literatur behandelten Fälle erwähnt und gehen zur Beschreibung eines selbst beobachteten und untersuchten Falles über.

Der Krankheitsverlauf war folgender:

Anamnese: Der 61jährige M. W. litt seit mehreren Jahren zeitweise an heftigen Magenschmerzen, die jedoch nie einen krampfartigen Charakter zeigten. Der Stuhlgang war immer angehalten.

Seit 17. VII. 10 trat eine Verschlimmerung des Zustandes ein: Luft und Stuhl gingen nicht mehr ab. Es trat Erbrechen — am 19. VII. Kotbrechen — auf. Pat. war außerordentlich schwach, klagte über starken Durst und heftige, nicht kolikartige Schmerzen im ganzen Leib. Am 20. VII. wurde er ins Krankenhaus verbracht.

Status: Es handelte sich um einen alten gebrechlichen Mann in sehr reduziertem Ernährungszustand. Die Hautfarbe schien leicht gelblich kachektisch. Das Abdomen war vogewölbt und überall, besonders in der Magengegend, stark druckempfindlich. Muskelspannung bestand nicht, auch keine Darmsteifungen. Stenosengeräusche waren nicht zu hören. — Leberdämpfung o. B. Rektal fühlte man alten Kot und knollige Tumoren auf der linken Seite.

Von außen war kein Tumor zu fühlen.

Die Herzaktion war regelmäßig, beschleunigt, der Puls 120, klein. Die Atmung war frei; es bestand Bronchitis.

Pat. erbrach kotige Massen.

21. VII. nachts:

Morphium-Suppositorien — kein Erbrechen.

Vormittags bestand wieder Brechneigung.

Luft und Stuhl ist nicht abgegangen.

Operation in Chloroformnarkose:

Incisio obliqua dextra: Der Darm zeigte sich mit dem Peritoneum fest verwachsen. Anlegen einer Darmfistel, Einbinden einer Paulschen Drainage.

Abends: Durch die Darmfistel ist nichts abgegangen. Pat. hat nicht mehr erbrochen.

22. VII.:

Extremitäten kalt, Puls kaum fühlbar.

$2^1/_2$ St. p. m. Exitus letalis.

Sektions-Bericht (S. 337/1910 Prosektur des Krankenhauses München r. d. I.):

Wir sehen von der Beschreibung des für uns bedeutungslosen

Befundes der Brusthöhle ab und gehen gleich zur Schilderung des Abdomens über:

Bei Eröffnung der Bauchhöhle zeigt sich, daß sämtliche Eingeweide fest miteinander verwachsen sind. Zwischen den Verwachsungen quellen beim Lösen derselben gelbliche Gallertmassen vor.

Die Leberoberfläche ist mit einer dicken Lage dieser gallertartigen Massen bedeckt. Das Parenchym zeigt keine pathologischen Veränderungen.

Die Milz ist klein, in Verwachsungen eingebettet, die zum Teil mit den perigastrischen Tumormassen zusammenhängen. Die Kapsel ist weiß, fibrös, bis $^1/_2$ cm dick. Auf der Schnittfläche erscheint das Gewebe weich, überfließend.

Bei Lösung der ausgedehnten Verwachsungen zwischen parietalem Peritoneum, Netz und Darm eröffnet man überall kleine Hohlräume, die mit dünnem, eitrig getrübtem Inhalt ausgefüllt sind.

Oberhalb des Magens, zwischen Magen und Zwerchfell, erscheint eine über faustgroße Höhle, die mit eitrig gallertigen Massen erfüllt ist. Zwischendurch sieht man auf den serösen Häuten Zysten von Stecknadelkopf- bis Haselnußgröße, die glasig gallertige Massen enthalten und von dicken bindegewebigen Kapseln umschlossen werden. Dicke Verwachsungen bedecken überall auch die Leber; sie schließen ausgedehnte Gallertmassen ein.

Nach Eröffnung des Coecum zeigt sich, daß sich im Fundus, an der Abgangsstelle der Appendix, in Dreimarkstückgröße eine polypös gallertige Wucherung findet, die in das Darmlumen hineinragt.

An Stelle der Appendix erscheint ein dem Coecum fest adhärentes, aber mit ihm anscheinend nicht im Kommunikation stehendes, posthornförmig gekrümmtes dünnwandiges Rohr, das mit gallertigen Massen vollständig ausgefüllt ist. Dieser Rest der Appendix ist mit den peritonealen eitrig belegten Schleimmassen bindegewebig verwachsen.

Der untere Teil des Colon descendens ist stark braunrot pigmentiert.

Ductus choledochus o. B.

Die Gallenblase enthält dünne braune Galle und einige kleine schwarze Steine.

In der Umgebung der Leber sitzen dem Peritoneum mehrere bis pflaumengroße Gallertknoten mit derben Bindegewebskapseln auf.

Die rechte Samenblase erscheint fibrös verdickt.

Im Douglas'schen Raum finden sich mit Gallertmassen angefüllte Höhlen, die von derbem fibrösen Gewebe umgeben werden.

Dünndarm o. B.

Zur mikroskopischen Untersuchung wählten wir:

1. Ein Stück aus dem Coecumtumor mit den anhaftenden gallertigen Massen der Appendix.
2. Schleimmassen aus dem Douglas'schen Raum.
3. Einen epigastrischen Schleimknoten.
4. Zwei haselnußgroße, durch ihre derbe Konsistenz auffallende Knoten in der Umgegend der Leber.
5. Ein Stück Milz.

Von der Milz und den derben Knoten wurden Gefrierschnitte hergestellt, die infolge der schleimigen Beschaffenheit des Zysteninhalts eine etwas größere Schnittdicke erforderten, jedoch im wesentlichen die Untersuchung dadurch nicht beeinträchtigen. Ferner wurden von Präparat 1—4 Paraffinschnitte hergestellt.

Für die Färbung verwendeten wir Hämalaun-Eosin sowie Weigert—van Gieson.

Die Untersuchung dieser Präparate ergab folgendes Resultat:

1. Schnitt durch den Appendixtumor mit anschließendem Hydrops (siehe Fig. 1). Der zystische Sack, das oben beschriebene posthornförmige Rohr, besteht bei der mikroskopischen Untersuchung in dem größten Teil seiner Wand aus glatter Muskulatur, die überall die zwei Schichten aufweist. An einer Stelle findet sich jedoch eine 3 mm breite Lücke in der Muskulatur, in deren Bereich der Sack eine divertikelartige Ausstülpung erfährt, die nur von einer dünnen Schicht von Bindegewebe umschlossen ist. Inmitten der diese Lücke begrenzenden Wandpartien finden sich Schleimmassen, die, zwischen den Bindegewebslagen der Wand eingeschoben, innerhalb der fibrösen Bindegewebszüge entstanden sind. Diese Schleimmassen sind durch ein sehr feines kernarmes Bindegewebe in kleinste Fächer zerteilt. Die Bindegewebszüge zeigen stellenweise ganz geringe rundzellige Infiltrationen. Das Innere der Hauptzyste, die der ursprünglichen Appendix entspricht, ist teilweise noch von niederem, kubischem Epithel ausgekleidet. An manchen Stellen, insbesondere in der Gegend des Divertikels, fehlt die epitheliale Auskleidung. In gleicher Weise fehlen die Epithelien in den Schleimmassen,

die sich, wie oben erwähnt, zwischen den Bindegewebszügen der Kapsel abgelagert haben.

Ein anderes Bild bietet der an diese zystische Erweiterung angrenzende, tumorartig umgewandelte Teil der Appendix. Hier ist die Mukosa des Wurms, abgesehen von der Leichenveränderung der Schleimhaut, noch gut erhalten. Submukosa und Muskularis sind jedoch von überaus zahlreichen größeren zystischen und kleineren strangförmigen Hohlräumen durchsetzt, deren erstere mit Schleim ausgefüllt sind und ein hohes Zylinderepithel tragen, das vielfach mehrzeilig ist und starke Becherzellenbildung aufweist. Der Inhalt der Becherzellen scheint in direkter Kommunikation mit der gestreiften Schleimmasse des Zysteninhalts zu stehen. An anderen Stellen der größeren Hohlräume fehlt stellenweise der epitheliale Überzug, so daß die Schleimmassen direkt dem Bindegewebe aufliegen. Hier findet sich aber nirgends bindegewebige Reaktion in Form von Abkapselungsprozessen. Die streifenartigen Hohlräume sind entweder drüsenartig von Zylinderepithel ausgekleidet oder zeigen solide Ausfüllung mit Epithelien, die hier deformiert sind und sich bei enger Aneinanderlagerung gegenseitig anpassen.

Mit einigen Worten müssen wir noch auf den merkwürdigen Polymorphismus der auskleidenden Epithelzellen eingehen. Vorwiegend sieht man hohe Zylinderzellen mit großem ovalen, längsgestellten, basisständigen Kern, die, wie erwähnt, meist in lebhafter Sekretion begriffen sind.

Oft nun flachen sich diese Zylinderzellen plötzlich mehr und mehr ab, so daß die Zysten streckenweise von einfachem niederen Epithel ausgekleidet sind. Das Epithel geht dann wieder in ein zylindrisches über, oder es wird noch niederer, bis seine Zellen flachen Endothelzellen gleichen — und schließlich fehlt die Wandbekleidung vollständig. Dies ist besonders der Fall an den ausgezogen scheinenden Enden ovaler, kleiner Hohlräume, sowie in großen Zysten an Stellen, wo die Wand halbkreisförmige Vorwölbungen nach außen zeigt.

Was den Inhalt der Zysten anlangt, so besteht er, wie bereits kurz erwähnt, aus einer mit Hämalaun sich gut blau färbenden Masse. In größeren Zysten zeigt sie manchmal gröbere homogene Schollen. Im übrigen erweist sie sich aus einem feinmaschigen Netzwerk zusammengesetzt, dessen Fasern gegen die Mitte zu unregelmäßig verflochten, am Rand aber parallel und meist senkrecht zur Wand gestellt direkt von den Zylinderepithelien aus-

zugehen scheinen. Ohne Zweifel sind sie als Strömungslinien des Zellsekrets aufzufassen. In der blauen Masse finden sich nur vereinzelte Zellen vor, meist große runde Elemente mit deutlichem dunklen Kern und schwach gefärbtem Protoplasma. An einer Stelle liegen mehrere solcher Zellen zusammen und erwecken den Eindruck einer Riesenzelle.

In einer der größeren Zysten findet man auch im Inhalt ein Konglomerat kleiner Hohlräume mit zellreichem Stroma und bandförmige kurze Reihen zylindrischer Epithelien. Die Ähnlichkeit letzterer mit den von Hueter beobachteten Zellbändern (s. S. 6) ist unverkennbar. Ferner kann man an einigen Stellen wahrnehmen, wie die niedere — epitheliale — Auskleidung plötzlich unterbrochen ist. Das Kapselgewebe erscheint aufgefasert, und zwischen die dünnen Bindegewebsstränge hat sich der gallertige Inhalt nach außen ergossen. Auch an anderen Stellen lassen sich in schmalen Spalten des Bindegewebes Spuren dieser Masse nachweisen.

2. Die Schleimmassen im Douglas zeigen zystische Gliederung. Ihr anatomischer Bau weicht nur wenig von dem der beschriebenen Zysten ab. Die Wand ist noch zellärmer, oft fast homogen. Ein Teil der Bindegewebszellen färbt sich nur sehr schwach. Auffallend sind die vielen gut gefüllten Blutgefäße sowie die reichlichen Pigmentschollen, die sich überall zerstreut und zu kleineren Haufen zusammengelagert finden. Das Innere der meisten Hohlräume ist von einer Lage einzelligen Zylinderepithels mit basal gestelltem Kern ausgekleidet. Hier sind hohe Zylinder- und Becherzellen besonders deutlich sichtbar. Streckenweise zeigen sie die nämliche Änderung ihrer Form wie die früher erwähnten Epithelien. An vielen Stellen ist das Epithel von seiner Unterlage abgehoben, ein durch die Einbettung und Schrumpfung der Präparate leicht erklärlicher Vorgang.

Der Zysteninhalt entspricht vollständig dem schon beschriebenen.

Von dem sklerotischen Gewebe dringen an vielen Stellen kleine Bindegewebssprossen in die Sekretmassen vor und bilden neue Fächer.

Von karzinomatösen Einlagerungen fehlt in allen Schnitten jegliche Spur.

3. Die epigastrischen Schleimknoten zeigen in jeder Hinsicht das gleiche mikroskopische Bild wie die bisher beschriebenen Knoten. Karzinomzellen sind nicht vorhanden.

Erhaltene Reste der Darmmuskulatur lassen besonders bei der v. Gieson-Färbung erkennen, daß die aufgelagerten Massen nirgends die mindeste Neigung zeigen, destruierend in normale Organe einzudringen.

4. Die derben Knoten in der Lebergegend bestehen aus einer dicken Kapsel von fast zellosen, in konzentrischer Schichtung das Lumen umflechtenden dicken Bindegewebsfasern. Ein epithelialer Innenbelag fehlt vollständig. Die Außenseite der Kapsel wird von einem scharf abgegrenzten Ring sehr lockeren Bindegewebes umgeben, das in seinen weiten Maschen sehr zahlreiche kleine Rundzellen beherbergt. Der mit Hämalaun oder Weigert-Hämatoxylin sich blau färbende Inhalt besteht aus einer homogenen fast zellosen Masse, die durch bindegewebige Sprossen von der Kapsel her in viele Fächer geteilt wird. Auch außerhalb des Kavum finden sich solche Massen in schmalen Spalten des Bindegewebes eingebettet.

5. Die Milz wird von einer stark fibrinös verdickten Kapsel umgeben. In ihr lassen sich kleine Zystenräume mit Resten epithelialer Auskleidung erkennen. An einigen Stellen finden sich Haufen von Rundzellen und allenthalben auch braune Pigmentschollen. Das Milzgewebe selbst ist völlig intakt und ohne fremde Einlagerungen.

Nach dem Ergebnis dieser Untersuchungen steht fest, daß es sich um ein Karzinom des Wurms gehandelt hat, neben Hydrops und Perforation desselben.

Es ist nun die Frage vor allem zu entscheiden, in welcher Beziehung die Schleimmassen zum Karzinom stehen.

Wären die vielen überall über das Peritoneum zerstreuten Schleimzysten als Metastasen des in der Appendixgegend gefundenen Karzinoms aufzufassen, so müßte man an einer Stelle wenigstens Zeichen infiltrierenden und destruierenden Wachstums finden. Trotz eingehender Untersuchung von mehr als 40 Präparaten gelang dies nicht. Fast überall aber sehen wir in den geschlossenen Zysten Organisationsvorgänge.

Nirgends sieht man, was doch bei keinem schleimbildenden Karzinom fehlt, in ihnen Spuren von Epithelzügen mit beginnender oder noch fehlender Verschleimung.

Die freien Schleimmassen, wie sie sich auf der Leberoberfläche und im Douglas finden, zeigen zwar noch Epithel, dieses ist aber hoch zylindrisch und überall einzeilig, ohne Mitosen oder sonstige Unregelmäßigkeiten.

Die bindegewebige Proliferation, die Abkapselung zwingen uns außerdem, die Diagnose Gallertkarzinom fallen zu lassen.

Auch Hueter fand in der Obliterationsgegend der Appendix ein Karzinom. Nach seiner Meinung steht es zum Pseudomyxom in keiner ursächlichen Beziehung. Dieser Ansicht können wir uns für unseren Fall anschließen. Nach der geringen Ausbreitung des Krebses in unserem Fall dürfen wir eher annehmen, daß er sich erst später bildete, als Schleimmassen schon aus der Appendix ausgetreten waren.

Den Ausgangspunkt des Pseudomyxoma peritonei bildet in unserem Fall der Processus vermiformis. Die nach dem coecalen Verschluß desselben weiter bestehende Sekretionstätigkeit des Epithels hat zu einer Auftreibung des Organs, einem Hydrops und schließlich zur Perforation seiner Wand geführt. Die Rupturstelle war nicht mehr offen und jedenfalls vernarbt. Im Interesse der Erhaltung des Präparates wurde von einer mikroskopischen Feststellung der Narbe abgesehen. Bei der Entleerung des Inhalts in die Bauchhöhle wurden lebensfähige frische Epithelien der Appendix mit ausgestoßen. Die hohen Zylinder- und Becherzellen könnten bei unserem Befund kaum von einem anderen Bauchorgan herrühren. Sie haben sich allenthalben auf dem Peritoneum festgesetzt und ihre Schleimproduktion ungestört weiter betrieben. Das Serosabindegewebe suchte dann die fremden Massen abzukapseln und zu organisieren. Größtenteils ist ihm dies gelungen. Die frei umherschwimmende Gallerte aber beweist, daß die Schleimsekretion schließlich doch zu reichlich war, als daß die Heilungsbestrebungen mit ihnen hätten Schritt halten können.

Wie die Anamnese bezeugt, hat sich der Prozeß auf mehrere Jahre erstreckt. Darin finden wir die Erklärung für das Zustandekommen jener derben, von ganz sklerotischem Gewebe eingekapselten Knoten, in denen wir eine epitheliale Auskleidung nicht nachweisen konnten. Es handelt sich hier um die ältesten Zysten. Das Kapselgewebe ist vielleicht infolge der länger dauernden Zunahme des Innendrucks besonders stark gebildet worden. Eine Organisation der toten Sekretmasse ist durch Einwucherung von Bindegewebe in die Schleimmassen angedeutet. Das Fehlen des Epithels in diesen Zysten ist wohl dadurch zu erklären, daß bei der festen Abkapselung und hyalinen Degeneration der Kapselwand schließlich seine Ernährung zurückging, weshalb es zugrunde gehen mußte. Auch der Druck in den Hohlräumen mag auf das Absterben von Epithelien von gewissem Einfluß gewesen sein.

Nicht ganz ausgeschlossen ist, daß hier überhaupt von Anfang an das Epithel gefehlt hat, und epithellose Schleimmassen allein hierher verlagert und abgekapselt wurden.

Was den eigentümlichen Polymorphismus in der Epithelauskleidung der Zysten betrifft, so hat G. Roegner dafür einzig und allein mechanische Momente — Druck und Zug — verantwortlich gemacht. Diese Erklärung können wir wohl akzeptieren; denn es ist uns möglich, zu zeigen, wie die Epithelien an Ausbuchtungsstellen niedriger werden, wie sie dort, wo die Hohlräume — wohl an dem locus minoris resistentiae — durch den Innendruck in die Länge gezogen scheinen und wo der Zysteninhalt einen Ausgang bahnt, von der hohen Zylinderform gradadim in ganz flache, keine Sekretion mehr zeigende Formen übergehen. Beim Durchbruch der Gallerte in die Umgebung können sich dann andere epithellose Räume bilden.

Von einer chemischen Untersuchung des Zysteninhalts sahen wir ab. Sie hätte infolge postmortaler Veränderung der Gallerte jedenfalls zu einem unbrauchbaren Resultat geführt, wie im Nagerschen Fall.

Es kann gar keinem Zweifel unterliegen, daß sie aus Schleim bestand, denn wir konnten Becherzellen und Fortsetzung der Schleimmassen in die Becherzellen nachweisen.

Nirgends im Körper aber kommen, wie Roegner sehr richtig bemerkt, Becherzellen vor, die etwas anderes als Schleim produzieren könnten.

Eine Zusammenfassung unserer Untersuchung und Überlegung führt uns also bei dem geschilderten Fall zur Diagnose des Pseudomyxoma peritonei, das seine Entstehung von einem geplatzten Hydrops appendicis herleiten läßt.

Durch die Versuche des peritonealen Bindegewebes, die Massen abzukapseln und zu organisieren, kam es zu starken Verwachsungen der Darmschlingen, die den Tod des Patienten unter Erscheinungen von Ileus und Miserere verursachten.

Vergleichen wir sämtliche beschriebenen Fälle von Pseudomyxoma peritonei, so ergibt sich folgendes:

Ätiologisch läßt sich fast immer der Abschluß des Schleim sezernierenden Appendixlumen vom Coecum feststellen. Nur im 1. und 2. Fall Oberndorfers fand sich der Wurm durchgängig; doch ließen die vorhandenen Residuen einer früheren Appendizitis mit Sicherheit auch hier wenigstens einen zeitweisen Verschluß der Appendix annehmen. Da später die Sekretionsprodukte wieder

ihren normalen Weg fanden, hat der Prozeß nur eine geringe Ausbreitung aufzuweisen.

In der beschriebenen ersten Gruppe von Fällen (Fränkel, Honnecker, Merkel) platzte die Wand des aufgetriebenen Wurmfortsatzes in allen ihren Schichten, als sie dem Innendruck nicht mehr standhalten konnte. In Honneckers 2. Fall hatte, wie erwähnt, eine Entzündung zur Perforation und Pseudomyxombildung geführt. In der anderen Gruppe (Oberndorfer, Hueter, Neumann) entstanden an Muskellücken nach einer akuten Appendizitis unter dem Druck Divertikel, ohne daß es zu einer hochgradigen Auftreibung des Wurms kam. Durch Ruptur der Divertikel entleerte sich dann der überschüssige Inhalt. Diese Entstehungsart des Pseudomyxoms ließ Honnecker die Vermutung aussprechen, daß den Ausgangspunkt des gleichen Prozesses auch ein an der Mündung verschlossenes Divertikel irgendeines andern Darmabschnittes bilden könne.

Einen hübschen Beweis für diese Behauptung bietet ein von Roegner mitgeteilter Fall, von dem Honnecker jedoch keine Kenntnis hatte.

Es handelte sich um eine 69jährige Frau, die seit zwei Jahren ein Stärkerwerden des Leibes bemerkte und viel unter Kreuzschmerzen leiden mußte. Sonst war das Allgemeinbefinden gut, vor allem bestand keine Kachexie.

Die Laparatomie ergab ein großes mehrkammeriges Enterozystom, das gestielt vom Mesenterium des Dünndarms ausging. Es war prall gefüllt mit einer dicken Gallertmasse; an seiner Außenseite hingen viele kleine, die gleiche Substanz enthaltende Zysten. Auch das Netz fand sich von diesen Gebilden bedeckt. Mikroskopisch zeigte der Inhalt die bekannte, wellige und netzartige Struktur. In dem die Zysten umgebenden Gewebe traten außer glatten Muskelfasern Haufen polygonaler Zellen auf, die sich oft zu Drüsenschläuchen gruppierten. Die Innenfläche der Hohlräume wurde von einem polymorphen Zellbelag ausgekleidet, bei dem alle Formen vertreten waren, von den platten endothelähnlichen Zellen bis zu hohen, in lebhafter Sekretion begriffenen Zylinder- und Becherzellen. Die Abplattung sowie das allmähliche Schwinden des Epithelbelags in manchen Zysten entsprach deutlich den Stellen zunehmender und größter Spannung.

Schließlich ist noch daran zu erinnern, daß völlig sequestrische Appendixteile ebenfalls Ursache des Pseudomyxoms sein können, ganz analog den Fällen, in denen nach Obliteration des proxy-

malen Teils des Wurmfortsatzes ein Hydrops desselben auftrat. Von Klemm und Mac Lean wurden einige solche Fälle beschrieben. Es war zu spontaner Abtrennung eines Appendixstückes gekommen, teils durch eine eitrige Appendizitis (siehe die drei Fälle von Klemm), teils bei der Operation (Fall von Mac Lean). Diese Stücke wurden später als schleimhaltige große zystische Tumoren wiedergefunden. Bei allzu großer Sekretanhäufung hatten sie ihren Inhalt durch eine Spontanruptur entleert und dabei das klinische Bild eines schweren appendizitischen Anfalles hervorgerufen. Bei Heilung der Perforationsstelle und abermaligem Durchbruch wiederholten sich die Anfälle, so daß zu einer Operation geschritten werden mußte, die den erwähnten Befund gab.

Der pathologisch-anatomische Befund läßt bei einem Vergleich aller erwähnten Fälle von Pseudomyxom scheinbar recht beträchtliche Abweichungen erkennen. Bei einer genaueren Betrachtung erweisen sich diese Unterschiede nur als graduelle, entstanden durch das verschiedene Alter der einzelnen Prozesse. Als jüngsten dürfen wir Fränkels Fall auffassen, bei dem es noch zu keiner Abkapselung der Masse gekommen ist, dann folgen dem Alter nach die drei Fälle Oberndorfers und der von Neumann. Am weitesten vorgeschritten und auch anamnestisch am ältesten erscheint Fall 1 von Honnecker sowie der von uns beobachtete Fall; jedoch müssen wir zugeben, daß Unterschiede in der Proliferationsfähigkeit der implantierten Epithelien auf die Ausbreitung des Prozesses von großem Einfluß sein mögen. Der mikroskopische Befund der Fälle zeigt eine weitgehende Übereinstimmung, nur bezüglich der Auskleidung der Zysten ergeben sich Differenzen. In den meisten Fällen waren die Hohlräume mit einem Belag von sezernierenden kubischen, Zylinder- und Becherzellen versehen.

In einigen Fällen (Honnecker Fall 2 und Hueter) wurden einzelne Zellbänder in den schleimigen Massen nachgewiesen. Zweifellos handelt es sich dabei um abgelöste Epithelien. In anderen Fällen (Neumann, Honnecker Fall 1) wird das Vorkommen jeglicher epithelialen Auskleidung der Hohlräume bestritten. Auch wir konnten solche Kavitäten ohne Zellbelag bei unserem Fall finden, jedoch mit Sicherheit meistens ihre Entstehung aus Zysten mit deutlicher Wandbekleidung beweisen. Bei einer anderen, scheinbar epithellosen Zyste konnten wir durch Serienschnitte schließlich doch an einigen Stellen Epithel nach-

weisen. Es drängt sich uns daher die von Fränkel ausgesprochene Vermutung auf, „daß nämlich der Mangel des Nachweises von Epithel in den Zysten noch kein Beweis dafür ist, daß die Epithelien wirklich überall fehlen. Immerhin mögen sie manchmal spärlich und ihre Entdeckung Glückssache sein.“ — Nach dem Gesagten dürfte es auch überflüssig sein, die von Honnecker, Hueter und besonders von Nager angestellten Versuche, die Zylinderzellen von gequollenen Endothelzellen abzuleiten, kritisch näher zu beleuchten.

Was den klinischen Verlauf unserer Fälle betrifft, so waren die Symptome gegenüber den schweren Krankheitserscheinungen, wie sie durch Platzen von glandulären Ovarialzystomen mit folgendem Pseudomyxom erzeugt werden, sowie im Vergleich zu den außerordentlich weitgehenden pathologischen Veränderungen recht geringfügig. Erklärlich wird dies durch die verhältnismäßig nur kleine Auftreibung der Appendix und die kleine Perforationsstelle. Daraus konnten die gallertigen Massen nur so langsam und in so geringer Menge austreten, daß sie — zumal als steriles Material — keine Beschwerden verursachten. Ein Platzen großer Wurmfortsatzzysten — Neumann beobachtete eine von Mannskopfgröße — macht, wie die Fälle von Klemm und Mac Lean beweisen, recht bedrohliche Symptome. In unserem Fall aber, der noch durch das Karzinom kompliziert ist, waren Jahre nötig, bis der Prozeß eine lebensgefährliche Höhe erreichte.

Die Prognose des Pseudomyxoma peritonei hängt ab von dem Zeitpunkt der gestellten Diagnose, sowie von der Menge und Proliferations- bzw. Sekretionskraft der implantierten Epithelien. Wird die Diagnose, was bei den geringen Symptomen in den meisten Fällen geschehen muss, zu spät gestellt, so können vielleicht die Hauptquellen des Schleims entfernt werden; dabei können aber die zurückgebliebenen, versprengten Epithelmassen für eine Weiterentwicklung des Prozesses tätig sein und ihn bald wieder auf das frühere Stadium bringen. Eine Operation im Beginn des Prozesses ist dagegen, wie verschiedene Fälle beweisen, sehr aussichtsreich.

In der überwiegenden Mehrzahl der Fälle betrifft das von der Appendix ausgehende Pseudomyxoma peritonei männliche Individuen. Die Seltenheit des Prozesses berechtigt jedoch noch nicht zu der Folgerung, daß der Wurmfortsatz beim Manne leichter zur Obliteration und event. zu Entzündungen geneigt ist als bei der Frau. Bei ihr kann das Pseudomyxom sowohl von dem Ovar,

wie von der Appendix ausgehen. Westphalen beschrieb sogar einen Fall, bei dem eine Kombination beider Entstehungsarten vorzuliegen scheint und der deshalb zum Schlusse noch kurz mitgeteilt werden soll.

Bei einer 65jährigen Frau bestand seit längerer Zeit eine starke Auftreibung des Abdomens; bei der Operation quollen aus der Bauchhöhle große Mengen gallertiger Massen, als deren Ursprung ein mannskopfgroßer, geborstener Ovarialtumor nachgewiesen wurde. Im kleinen Becken hafteten die Massen fest an.

Der Processus vermiformis war in einen zum Platzen gedehnten Tumor umgewandelt, der von den gleichen Massen wie die Ovarialzyste erfüllt wurde. Nach dem Kollum zu war er durch eine markstückgroße derbe Membran abgegrenzt. In einzelnen Teilen seiner Wand hatten sich Zysten gebildet, die meist von hohem Epithel ausgekleidet waren. Das Netz war zu einem starren, sulzigen Tumor umgewandelt. Westphalen faßt die Wurmfortsatzzyste als Implantationsmetastase des Ovarialzystoms auf, die Ausgangspunkt von Rezidiven hätte werden können. Doch gibt er auch die Möglichkeit zu, daß nach einer früher bestandenen Atresie der Wurm selbst zur Bildung dieser Zyste imstande war; letztere Erwägung dürfte wohl die richtige sein.

Fassen wir zum Schluß nochmals unsere Untersuchungen zusammen, so gelangen wir zu folgendem Ergebnis:

1. Das Pseudomyxoma peritonei ex appendice entsteht:
   a) durch Bersten eines Hydrops spurius der Appendix, die mit dem Coecum nicht mehr in Kommunikation steht;
   b) durch Perforation eines Appendix-Divertikels oder durch perforative Appendizitis.
2. Die Schleimmassen können Epithel enthalten und sich dann selbständig vergrößern, event. zu neuer Aussaat in die Bauchhöhle Anlaß geben.
3. In vielen Fällen aber kann das Epithel wieder zugrunde gehen. Es ist dadurch derselbe Zustand gegeben, wie bei Schleimmassen ohne Epithel. Ihr Schicksal ist Abkapselung, event. noch die Durchsetzung mit Bindegewebe.
4. Das Pseudomyxom kann zu schweren sekundären Verwachsungen der Baucheingeweide mit ihren Folgen (Ileus, Miserere usw.) führen.
5. Die Abgrenzung des echten Pseudomyxoma peritonei von Karzinommetastasen ermöglicht die genaue histologische Untersuchung: fehlt überall proliferierendes Epithel und ist die Aus-

trittsstelle des Schleims aus nicht karzinomatösem Gewebe der Appendix nachzuweisen, so ist trotz Vorhandensein eines Karzinoms der Appendix eine Beteiligung desselben an der Pseudomyxombildung auszuschließen.

Dies lehrt unser Fall.

Zum Schlusse obliegt mir die angenehme Pflicht, Herrn Prosektor Professor Dr. Oberndorfer für die gütige Überlassung des Materials und das dieser Arbeit entgegengebrachte Interesse meinen verbindlichsten Dank auszusprechen.

Literatur.

1. E. Fränkel, Über das sogenannte Pseudomyxoma peritonei, Münch. med. Wochenschr. 1901, No. 24.
2. Werth, Pseudomyxoma peritonei, Archiv f. Gynäk. 1884, Bd. 24.
3. Wolfgang Honnecker, Pseudomyxoma peritonei nach Appendizitis, Frankf. Zeitschrift f. Pathologie 1910, IV., S. 305 ff.
4. Merkel, Über Pseudomyxoma peritonei nach Wurmfortsatzberstung, Verhandl. d. deutsch. pathol. Gesellschaft 1910.
5. Merkel, Entzündliche und infektiöse Neubildung und pathologische Organisation, Lubarsch, Ergebnisse der allg. Path. 1903, IX., 2.
6. Hueter, Zur Frage des Pseudomyxoma peritonei beim Mann, Zieglers Beiträge zur path. Anat. 1907, Bd. 41.
7. Oberndorfer, Schleimbildung in und um Wurmfortsatzdivertikel, Verhandl. d. deutsch. pathol. Gesellsch. 1906, 10.
8. Neumann, Pseudomyxoma peritonei ex processu vermiformi, Berl. klin. Wochenschr. 1909, No. 1.
9. Henke, Multipler zystischer lymphangiom-ähnlicher Tumor der Bauchhöhle, Verhandl. d. deutschen path. Gesellsch. 1899, II.
10. Birch Hirschfeld, Über eine eigentümliche Gefässgeschwulst der Bauchhöhle, Archiv d. Heilkunde 1871, S. 167 (Auszug: Cannstatter Jahresbericht VI., I. Bd., 2. Abt.).
11. Nager, Beitrag zur Kenntnis seltener Abdominal-Tumoren, Zieglers Beiträge zur path. Anat., Bd. 36, 1904.
12. Ernst, Lymphangioendothelioma cysticum, Verhandl. d. deutschen path. Gesellsch. 1904.
13. J. Eiger, Über Pseudomyxom des Bauchfells, Diss. Petersburg 1900, Zentralbl. f. Chir. 1901, S. 42.
14. G. Roegner, Ein Enterokyston des Mesenterium und Netzes, Virch. Archiv 181, 1905, Heft 3.
15. F. Westphalen, Beitrag zur Anatomie des Pseudomyxoma peritonei nach Ruptur von gallertigen Pseudomucinkystomen, Arch. f. Gynäk. 1899, Bd. 59, Heft 3.

16. Klemm, Zystenbildung aus Resten des Processus vermiformis, Münch. med. Wochenschr. 1905, Nr. 41.
17. Mac Lean, Über Zystenbildung aus Resten des Processus vermiformis, Münch. med. Wochenschr. 1908, No. 33.
18. O. Seydel, Epitheliale Geschwülste des Eierstocks, Lubarsch, Ergebnisse d. allg. Pathol. 1899, VI.
19. Theodor Santlus, Über Pseudomyxoma peritonei, Diss. Berl. 1902.
20. Goette, Über zwei Fälle von Pseudomyxoma peritonei, Diss. Leipzig 1903.
21. Borst, Lehre v. d. Geschwülsten, I., S. 320.
22. Olshausen, Über Metastasenbildung bei gutartigen Ovarialkystomen, Zeitschr. f. Geb. u. Gyn., Bd. XI.
23. Pfannenstiel, Veits Handb. d. Gyn., III., S. 335.
24. Peters, Pseudomyxoma peritonei, Monatsschr. f. Geb. u. Gyn. 1896, Bd. X.
25. Wendeler, Über einen Fall von Peritonitis chronica productiva myxomatosa nach Ruptur eines Kystadenoma glandulare ovarii, Monatsschrift f. Geb. u. Gyn. 1896, Bd. III.
26. Moore, M., A case of peritoneal pseudomyxoma originating from the vermiform appendix, Brit. med. journ. 1910, S. 1109, s. Path. Zentralblatt XXI.
27. E. N. Winteler, Über Pseudomyxoma peritonei, Verhandl. d. path.-Abteil. des Pirogowschen Kongr. russ. Ärzte in Petersburg 1910.

Lebenslauf.

Am 12. August 1886 wurde ich in Bamberg geboren. Ich besuchte vier Jahre die Volksschule, dann das Kgl. Neue Gymnasium in Bamberg bis zum Jahre 1905. Dann bezog ich die Universität München, um mich dem Studium der Medizin zu widmen. Im zweiten Semester studierte ich in Kiel, dann wieder in München bis zur Beendigung des Physikums im Jahre 1908. Von den klinischen Semestern verbrachte ich das erste in Heidelberg, das zweite in Berlin, die folgenden wieder in München. Am 21. Dezember 1910 vollendete ich hier die ärztliche Prüfung. Seitdem bin ich als Medizinalpraktikant am Krankenhaus München rechts der Isar tätig, und zwar arbeitete ich zuerst vier Monate auf der chirurgischen Abteilung, während ich jetzt auf der medizinischen Abteilung beschäftigt bin.

MARTIN KAUFMANN.

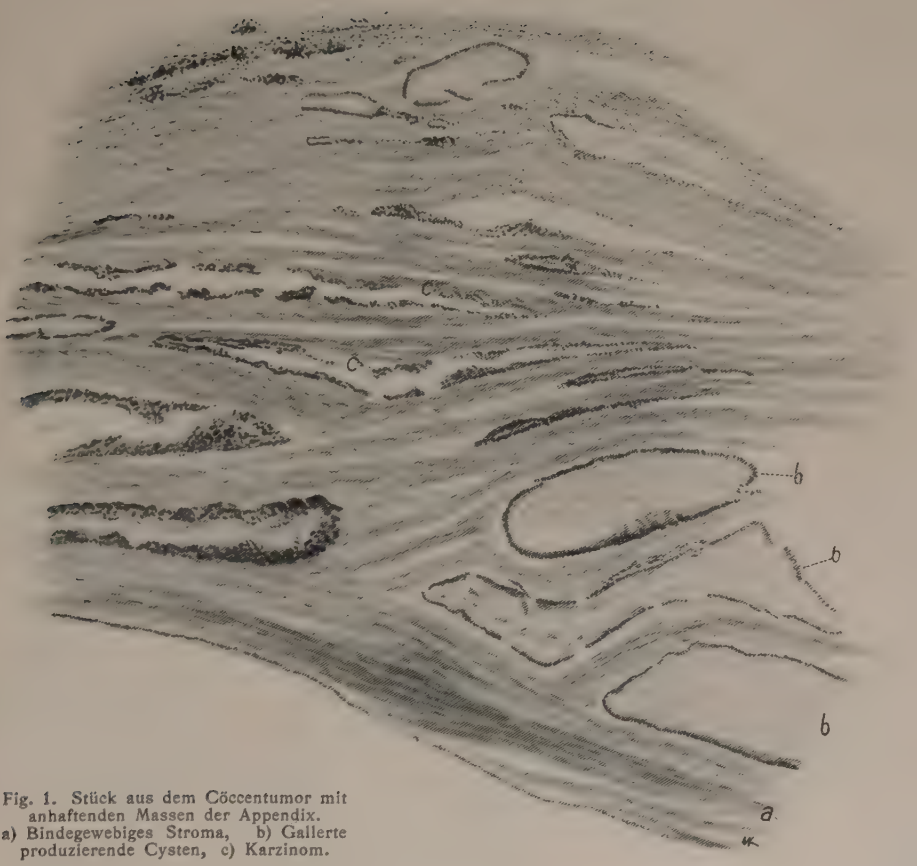

Fig. 1. Stück aus dem Cöccentumor mit anhaftenden Massen der Appendix.
a) Bindegewebiges Stroma, b) Gallerte produzierende Cysten, c) Karzinom.

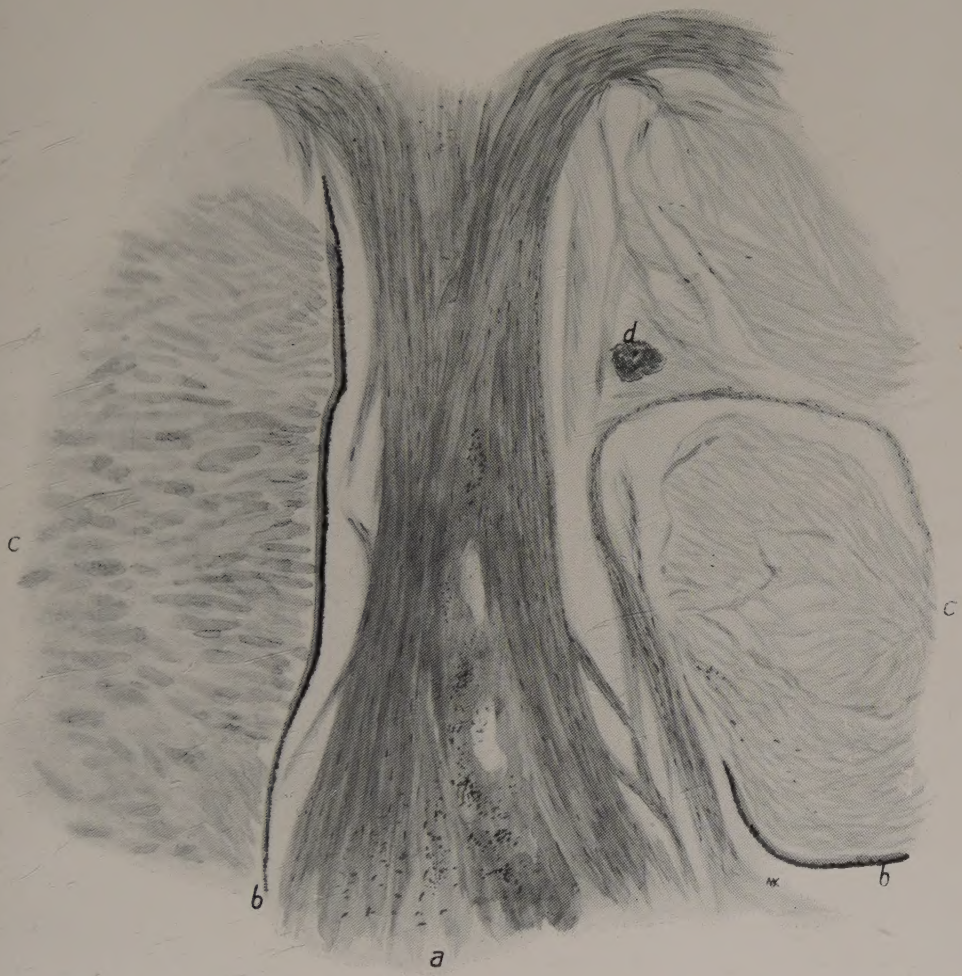

Fig. 2. Schleimmassen in der Umgebung der Samenblasen im Douglas.
a) Bindegewebiges Stroma-Cystenkapsel, b) Zylinderepithel, c) Cysteninhalt, d) Gefäss.